

## Rak endometrium – leczenie laparoskopowe

## Laparoscopic surgery for endometrial cancer

© GinPolMedProject 3 (13) 2009

Artykuł poglądowy/Review article

JANUSZ BARTNICKI<sup>1</sup>, RYSZARD PORĘBA<sup>2</sup>

<sup>1</sup> Klinika Płodnictwa i Ginekologii, Centrum Zdrowia Bitterfeld/Wolfen, Niemcy  
Kierownik: prof. dr hab. Janusz Bartnicki  
Katedra Ginekologii i Płodnictwa Wydziału Nauk o Zdrowiu Akademii  
Medycznej we Wrocławiu

<sup>2</sup> Katedra i Oddział Kliniczny Ginekologii i Płodnictwa w Tychach,  
Śląskiego Uniwersytetu Medycznego w Katowicach  
Kierownik: prof. dr hab. n. med. Ryszard Poręba

Adres do korespondencji/Address for correspondence:

<sup>1</sup> Gesundheitszentrum Bitterfeld/Wolfen, Frauenklinik, F-L-Jahnstr. 2,  
06749 Bitterfeld/Wolfen, Niemcy  
e-mail: jbartnicki@gzbiwo.de

<sup>2</sup> Katedra i Oddział Kliniczny Ginekologii i Płodnictwa w Tychach,  
Wojewódzki Szpital Specjalistyczny, ul. Edukacji 102, 43-100 Tychy, Poland  
e-mail: sekretariat@ginekologia.tychy.pl, ryszard.poreba@gmail.com

**Statystyka/Statistic**

Liczba słów/Word count	3037/3483
Tabele/Tables	0
Ryciny/Figures	4
Piśmiennictwo/References	13

Received: 10.05.2009

Accepted: 23.07.2009

Published: 31.08.2009

**Streszczenie**

W pracy przedstawiono ogólnie przyjęte w krajach europejskich, zasady postępowania operacyjnego w przypadku raka endometrium. Z wyjątkiem stopnia IA (G1, G2) i IB (G1, G2) we wszystkich pozostałych stopniach zaawansowania raka wskazane jest wykonanie histerektomii z przydatkami oraz usunięcie węzłów chłonnych miednicy mniejszej i węzłów okołoaortalnych. W przypadku I stopnia zaawansowania raka zaleca się, w miarę możliwości, wykonanie operacji drogą laparoskopową. W II stopniu najczęściej wykonuje się laparotomię, rzadziej operację laparoskopową. Brak jest wystarczająco wiarygodnych doniesień na temat przeżycia pacjentek operowanych laparoskopowo w tym stopniu oraz danych dotyczących częstości wznów raka. W przypadku III stopnia zaawansowania procesu nowotworowego wykonuje się laparotomię. Dyskusyjna jest, niezmiernie rzadko przeprowadzana, operacja laparoskopowa. W IV stopniu raka zaleca się jednoznacznie wykonanie laparotomii.

Wykonywanie operacji laparoskopowych w przypadku raka endometrium określić należy wprawdzie jeszcze jako marginesowy, lecz o sukcesywnie rosnącym znaczeniu, zwłaszcza w I stopniu zaawansowania raka.

**Słowa kluczowe:** rak endometrium, laparoscopia, laparotomia, limfadenektomia

**Summary**

The study describes generally accepted, European guidelines for surgical treatment of endometrial cancer. Apart from IA (G1, G2) and IB (G1, G2) stages, all remaining stages treatment requires a hysterectomy with adnexa as well as true pelvis and periaortal lymph nodes removal.

In case of I stage of endometrial cancer, laparoscopic surgery is recommended, if possible. In the II stage laparotomy is performed more commonly than laparoscopy. There is not enough reliable data about the survival rate of laparoscopically treated patients in the II stage and cancer relapse rate in this group. In cases of III stage of endometrial cancer laparotomy is performed. In this stage laparoscopic surgery is disputable, and extremely rarely performed. In the IV stage, laparotomy is explicitly recommended.

Although laparoscopic surgery in endometrial cancer is still marginal, its importance increases gradually, especially in the stage I.

**Key words:** endometrial cancer, laparoscopy, laparotomy, lymphadenectomy

## WSTĘP

Rozpoczęta w ubiegłym roku seria artykułów poświęconych laparoskopii, przedstawia nasze doświadczenia w zakresie operacji onkologicznych. Zamieszczony artykuł dotyczy zagadnienia raka endometrium. W kolejnych dwóch artykułach przedstawimy postępowanie operacyjne w raku szyki macicy i raku jajnika. Ze względu na obszerność zagadnień nie można opisać jednocześnie wystarczająco szczegółowo (wspólnej dla wszystkich wymienionych nowotworów) laparoskopowej i klasycznej techniki usuwania węzłów chłonnych miednicy mniejszej i węzłów okołoaortalnych.

Operacja laparoskopowa u pacjentek z rakiem endometrium, w przypadku pierwszego stopnia zaawansowania klinicznego nie budzi obecnie kontrowersji i nie wywołuje dyskusji. Zostało bowiem jednoznacznie udowodnione, że prawidłowo, laparoskopowo wykonana radykalna histerektomia z limfadenektomią, w tym stopniu zaawansowania, w żadnym wypadku nie pogarsza rokowania pacjentki. Badania porównawcze nie wykazały różnic w przeżyciu i częstości wznów u pacjentek operowanych laparoskopowo i drogą laparotomii [1,2]. Ponieważ 75-80% pacjentek zgłasza się do operacji z pierwszym stopniem zaawansowania raka, więc teoretycznie operacja laparoskopowa powinna mieć miejsce u prawie 80% pacjentek. Tak jednak nie jest. Niestety w żadnym kraju (europejskim i poza europejskim) nie jest znany procentowy udział operacji laparoskopowych w leczeniu raka endometrium.

W pracy zostały przedstawione ogólnie przyjęte w krajach europejskich zasady postępowania operacyjnego we wszystkich stopniach zaawansowania raka endometrium.

## POSTĘPOWANIE OPERACYJNE W RAKU ENDOMETRIUM

### 1. I stopień zaawansowania raka endometrium

**W stopniu IA (G1,G2) (nowotwór ograniczony do endometrium) oraz IB (G1,G2) (naciekający ścianę macicy do 1/2 grubości)** wykonuje się histerektomię z przydatkami - **laparoskopię, laparotomię, lub operację przezpochwową**. Praktycznie nigdy nie wykonuje się limfadenektomii u pacjentek ze stopniem IA (G1) i IB (G1). W pozostałych przypadkach - IA (G2) i IB (G2) - także nie jest obowiązkowe usunięcie węzłów chłonnych. Histerektomię z przydatkami można przeprowadzić laparoskopowo, drogą laparotomii (z cięcia poprzecznego), lub drogą przezpochwową. Operując laparoskopowo można wykonać LAVH (histerektomia przezpochwowa wspomagana laparoskopowo) lub TLH (całkowita histerektomia laparoskopowa). Podczas operacji TLH dozwolone jest używanie manipulatora, natomiast przy wykonywaniu LAVH manipulatora nie stosuje się. Tylko niewielka część operatorów, głównie

## INTRODUCTION

Last year we have started a set of articles on laparoscopy describing our experience in the field of oncologic surgery. This article concerns endometrial cancer issues. In the next two articles we are going to describe surgical procedures for cervical and ovarian cancers treatment. Because of the extensiveness of the described issues it is impossible to present in details questions of laparoscopic and classic surgical techniques (shared for the above types of cancer) for true pelvis and paraaortic lymph nodes removal.

Laparoscopic surgery in patients with endometrial cancer in clinical stage I is nowadays neither controversial nor disputable. It was proven that a correctly performed, laparoscopic radical hysterectomy with lymphadenectomy in that stage do not worsen the patient's prognosis. Comparison studies showed the differences in neither survival nor recurrence rate in patients after laparotomy in relation to those after laparoscopy [1, 2]. Because 75-80% patients surgically treated are patients with stage I endometrial cancer, theoretically laparoscopic surgery should be performed in almost 80% of cases. However, in reality the rate of laparoscopic surgery is much lower. Unfortunately, in all countries (in Europe and other parts of the world) the percentage participation of laparoscopic surgery in endometrial cancer treatment is unknown.

In this study we have described rules of surgical treatment of all stages of endometrial cancer generally accepted in Europe.

## SURGICAL TREATMENT IN ENDOMETRIAL CANCER

### 1. Stage I endometrial cancer

**Stage IA (G1, G2) (tumor limited to the endometrium) and IB (G1, G2) (invasion of less than half of the myometrium)** require hysterectomy with adnexa – **laparoscopy, laparotomy or transvaginal surgery**. In IA (G1) and IB (G1) stages lymphadenectomy is performed virtually never. In the remaining cases - IA (G2) and IB (G2) – lymphadenectomy is not required as well. Hysterectomy with adnexa might be performed in various techniques – laparoscopic surgery, laparotomy (with transverse incision) or using transvaginal surgery. Laparoscopic surgery allows two approaches - LAVH (laparoscopic assisted vaginal hysterectomy) or TLH (total laparoscopic hysterectomy). TLH manipulator usage is allowed, while during LAVH it is not used. Only small percentage of surgeons, especially in Switzerland and Germany, perform removal of true pelvis lymph nodes in patients with IB (G2) stage of endometrial cancer [3].

w Szwajcarii i w Niemczech, usuwa węzły chłonne miednicy mniejszej w stopniu IB (G2) [3].

**W stopniu IA (G3), IB (G3) oraz IC (G1-3)** (*naciek nowotworowy przekracza 1/2 grubości ściany macicy*) wykonuje się **histerektomię z przydatkami, zawsze z węzłami chłonnymi** miednicy mniejszej i okołoaortalnymi - **laparoscopia lub laparotomia**. Usunięcie mankieta pochwy nie jest wymagane, wykazano bowiem, że nie zapobiega to wystąpieniu wznowy w obrębie pochwy.

## 2. II stopień zaawansowania raka endometrium

**W stopniu IIA** (*nowotwór zajmuje szyjkę i nacieka tylko gruczoły szyjkowe*) wykonuje się histerektomię z przydatkami, obowiązkowo z węzłami chłonnymi miednicy mniejszej i okołoaortalnymi - **laparoscopia lub laparotomia**. Duża część doświadczonych ginekologów-operatorów poleca wykonanie laparoskopii tylko do tego etapu zaawansowania raka. W tym stopniu rozwoju raka endometrium nie usuwa się już obowiązkowo, tak jak dawniej, mankieta pochwy, jednak ostateczną decyzję w tej kwestii pozostawia się nadal operatorowi.

**W stopniu IIB** (*nowotwór zajmuje szyjkę i nacieka podścielisko szyjki*) wykonuje się rozszerzone wycięcie macicy (operacja Wertheima, Meigsa) z przydatkami, przymaciczami oraz węzłami chłonnymi miednicy mniejszej i okołoaortalnymi - **laparotomia lub laparoscopia połączona z techniką pochwową wg Schauty** [4].

Wykazano, że przy zajęciu szyjki macicy przez raka endometrium stosunkowo rzadko procesem nowotworowym objęte są przymacicza, dlatego też część operatorów proponuje także w stopniu IIB wykonanie klasycznej histerektomii wraz z limfadenektomią proponując wykonanie operacji Wertheima jedynie w przypadkach znacznego zajęcia szyjki macicy. Niestety brak jest wiarygodnych danych odnośnie wyników pooperacyjnych takiego postępowania.

## 3. III stopień zaawansowania raka endometrium

**W stopniu IIIA** (*rak nacieka surowicówkę macicy i/lub przydatki i/lub stwierdza się komórki raka w wymazach z jamy brzusznej*) wykonuje się rozszerzone wycięcie macicy (operacja Wertheima) z przydatkami, przymaciczem, węzłami chłonnymi miednicy mniejszej i okołoaortalnymi oraz usunięcie sieci drogą **laparotomii**. Należy w tym miejscu zaznaczyć, że wykonanie operacji laparoskopowej w stopniu IIIA jest technicznie możliwe. Odcięcie sieci (najczęściej nie zmienionej makroskopowo) ułatwia znacznie zastosowanie techniki *LigaSure*. Oczywiście sieć można usunąć także klasycznie, używając penset bipolarnych i nożyczek, co niestety trwa znacznie dłużej. Odciętą sieć usuwa się przez pochwę po uprzednim usunięciu macicy.

**W stopniu IIIB** (*przerzuty do pochwy*) wykonuje się rozszerzone wycięcie macicy (operacja Wertheima)

**In IA (G3), IB (G3) and IC (G1-3) stages** (*invasion of more than half the myometrium*) **hysterectomy with adnexa, always with lymphadenectomy** including true pelvis and periaortal lymph nodes is performed, using **laparoscopy or laparotomy**. Vaginal cuff removal is not required, as it do not prevent vaginal recurrence.

## 2. Stage II endometrial cancer

**In IIA stage** (*cervical invasion with endocervical glandular involvement only*) hysterectomy with adnexa, absolutely including lymphadenectomy of true pelvis and periaortal lymph nodes – using **laparoscopy or laparotomy techniques**. The majority of experienced surgeons specialized in gynecology recommend laparoscopy only up to that stage (not more advanced). Nowadays, this stage does not require vaginal cuff removal, as it was recommended previously, however, the final decision should be still made by the surgeon.

**In IIB stage** (*cervical invasion with including cervical stromal involvement*) extended radical Wertheim-Meigs hysterectomy with adnexa, including parametrium and true pelvis and periaortal lymph nodes removal, is performed – **laparotomy or laparoscopy combined with vaginal technique (according to Schauty)** [4].

It is proven, that in endometrial cancer cases involving cervical invasion parametrium involvement is comparably rare. From that reason, some surgeons recommend to perform classic hysterectomy with lymphadenectomy even in IIB stage. They recommend Wertheim surgery only in cases of substantial cervical involvement. Nevertheless, there is not enough reliable evidence showing the clinical results of such therapy.

## 3. Stage III endometrial cancer

**In IIIA stage** (*tumor invades uterus serosa and/or adnexa, and/or malignant peritoneal cytology is present*) extended hysterectomy is performed (Wertheim surgery), including adnexa, parametrium, true pelvis and periaortal lymph nodes removal as well as omentum removal – via **laparotomy**. It should be mentioned, that laparoscopic surgery in IIIA stage is technically impossible. Omentum excision (usually not invaded by cancer macroscopically) is much easier using *LigaSure* technique. Omentum excision could be certainly performed in classic way using bipolar tourniquet and scissors; however it will last much longer. The omentum is removed through the vagina after removal of the uterus.

**In the IIIB stage** (*vaginal metastasis*) extended hysterectomy is performed (Wertheim surgery), including adnexa, parametrium, true pelvis and periaortal lymph nodes removal as well as partial or total vag-

z przydatkami, przymaciczem, węzłami chłonnymi miednicy mniejszej i okołoaortalnymi, częściowe lub całkowite wycięcie pochwy - **laparotomia i operacja przezpochwowa**. Problemem kluczowym w tym stopniu zaawansowania raka jest stopień zaawansowania procesu nowotworowego w pochwie. Pojedyncze doniesienia literaturowe o przebiegu operacji laparoskopowych na tym etapie rozwoju raka, podnoszą znaczenie połączenia etapu laparoskopowego z techniką pochwową podaną przez Schautę.

**W stopniu IIIC** (*przerzuty do węzłów chłonnych miednicy i/lub okołoaortalnych*) wykonuje się histerektomię z przydatkami oraz węzłami chłonnymi miednicy mniejszej i okołoaortalnymi drogą **laparotomii**.

#### 4. IV stopień zaawansowania raka endometrium

**W stopniu IVA** (*nowotwór nacieka śluzówkę pęcherza i/lub jelit*) wykonuje się ewiscerację przednią lub tylną z przydatkami oraz węzłami chłonnymi miednicy mniejszej i okołoaortalnymi drogą **laparotomii**.

**Stopień IV B** (*przerzuty odległe*) - histerektomia oraz *debulking* (możliwie jak największe pomniejszenie masy nowotworu) drogą **laparotomii**.

W przypadku rzadko występujących typów histologicznych takich jak: rak surowiczy oraz rak jasnokomórkowy oprócz operacji zależnej od stopnia rozwoju raka wykonuje się dodatkowo usunięcie sieci oraz liczne biopsje otrzewnej (łącznie z kopułą przepony). W tych przypadkach zaleca się wykonanie operacji drogą **laparotomii**.

## DYSKUSJA

### Kolejność etapów operacyjnych

Operację laparoskopową rozpoczyna się najczęściej od usunięcia macicy z przydatkami (TLH), następnie usuwa się węzły chłonne miednicy mniejszej i węzły okołoaortalne. Można również rozpocząć od etapu najtrudniejszego, mianowicie limfadenektomii okołoaortalnej. Warunkiem podstawowym wykonania operacji laparoskopowej jest wielkość macicy. Należy mieć pewność, że uda się usunąć macicę przez pochwę w całości ponieważ tzw. *morcelacja* macicy, w przypadku raka endometrium, jest niedozwolona.

W przypadku laparotomii wykonuje się najczęściej cięcie podłużne. Można także wykonać cięcie poprzeczne u pacjentek, u których nie jest przewidziane usunięcie węzłów okołoaortalnych (np. IA, IB). Węzły miednicy mniejszej można usunąć bez problemu z cięcia poprzecznego. Wykonując cięcie poprzeczne zaleca się stosowanie metody identycznej do techniki *Misgav Ladach*, rozpowszechnionej przez cięcia cesarskie. Kolejność etapów operacyjnych podczas laparotomii jest dowolna. Znaczna część operatorów rozpoczyna klasycznie od histerektomii z przydatkami, następnie

inal excision – **laparotomy or transvaginal surgery**. The main clinical problem in this stage of endometrial cancer is the degree of vaginal involvement. There are isolated studies in the literature showing the results of laparoscopic surgery in this stage of cancer, where the authors show the importance of combination of laparoscopic stage with Schauta's transvaginal surgery.

**In IIIC stage** (*metastasis to pelvic or paraaortic lymph nodes*) hysterectomy with adnexa and true pelvis and paraaortic lymphadenectomy is performed, using **laparotomy** technique.

#### 4. Stage IV endometrial cancer

**In IVA stage** (*cancer invasion of the bladder or bowel mucosa*) anterior or posterior evisceration in performed including adnexa, true pelvis and paraaortic lymph nodes via **laparotomy**.

**In IVB stage** (*distant metastases*) hysterectomy and debulking (the largest possible decreasing of tumor mass) via **laparotomy**.

In cases of rare histological types of cancer such as: serous and clear cell cancer, in addition to the surgery selected according to the stage, omentum excision and numerous peritoneum biopsies are performed (including diaphragm dome biopsy). In such cases laparotomy is recommended.

## DISCUSSION

### Surgery phases sequence

Laparoscopic surgery is usually started with hysterectomy with adnexa (TLH), and next true pelvis and paraaortic lymph nodes are removed. The other possibility is to start with the most difficult part, namely paraaortic lymphadenectomy. The basic condition for laparoscopic surgery is the uterus size. The surgeon must be sure, that it is possible to remove the uterus through the vagina, as in case of endometrial cancer so called uterus morcellation is absolutely forbidden.

Longitudinal incision is the most common during laparotomy. In patients, who do not need paraaortic lymphadenectomy (e.g. IA and IB stage), transverse incision is also possible. True pelvis lymph nodes can be removed easily through transverse incision. It is recommended performing this incision using the technique *Misgav Ladach* commonly performed during cesarean section. There is no strict sequence of surgery phases during laparotomy. The majority of surgeons starts classically with hysterectomy with adnexa and next performs true pelvis lymphadenectomy and finish with paraaortic lymphadenectomy. It is also possible to start with paraaortic lymphadenectomy. In cases, when omentum removal is necessary, the surgery should be

wykonuje limfadenektomię w obrębie miednicy mniejszej i kończy operację usunięciem węzłów okołoaortalnych. Inni rozpoczynają od limfadenektomii miednicy mniejszej, a następnie wykonują histerektomię i limfadenektomię okolicy okołoaortalnej. Można również rozpocząć operację od usunięcia węzłów okołoaortalnych. W przypadku konieczności usunięcia sieci operację rozpoczyna się zawsze od tego etapu. Uzyskuje się przez to znacznie lepszy wgląd w jamę brzuszną. Zszycie otrzewnej po zakończeniu operacji nie jest wymagane.

### TLH, czy LAVH?

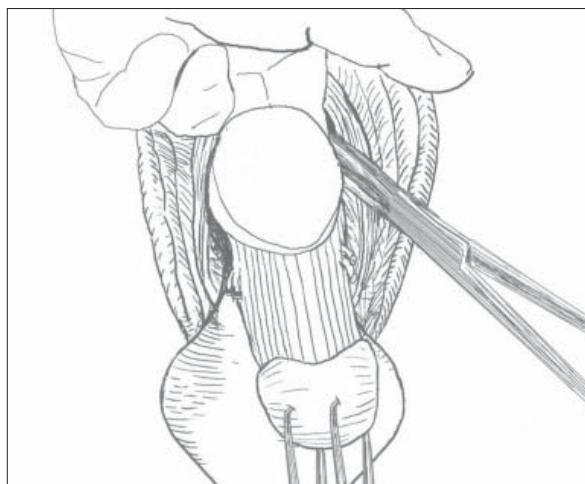
Podstawową fazą operacji laparoskopowej w przypadku raka endometrium jest histerektomia metodą LAVH lub TLH. Brak doniesień literaturowych, czy rokowanie pacjentki zależne jest od metody usunięcia macicy. Wykonanie LAVH wymaga, w porównaniu z TLH, nieznacznie więcej czasu (1godz. 18min vs 1 godz. 08min) [5]. Uwarunkowane jest to zmianą ułożenia pacjentki, zmianą ustawienia zespołu operacyjnego i zmianą narzędzi laparoskopowych na klasyczne. Operacja LAVH (w fazie przezpochwowej), po odcięciu pęczka naczyniowego macicy, wymaga wytoczenia trzonu macicy z jamy brzusznej od strony spojenia łonowego lub od strony zagłębienia odbytniczo-macicznego. Ze względu na ryzyko uszkodzenia zajętej nowotworowo macicy nie wolno chwycić trzonu kulociągami. Należy starać się wytoczyć delikatnie trzon macicy wprowadzając jeden lub dwa palce za tylną lub

always started with this phase. Doing this, the surgeon achieves much better inspection of the abdominal cavity. After the surgery, peritoneal closure is not necessary.

### TLH or LAVH?

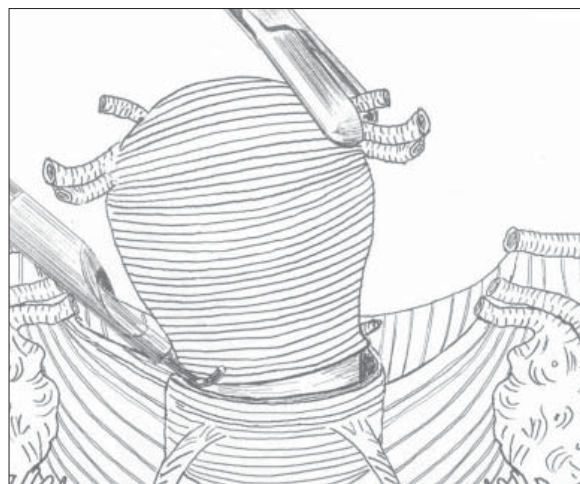
The basic step of laparoscopic surgery in endometrial cancer is hysterectomy, performed with LAVH or TLH technique. There are no studies in the literature showing the differences in patients' prognosis according to the type of hysterectomy performed. LAVH in comparison to TLH is a little bit more time-consuming (1 h 18 min. vs. 1h 08 min.) [5]. It is because of the need of patient's position change, surgical team position change and laparoscopic instruments into classical change.

LAVH procedure (in the transvaginal phase), after removal of the uterine blood vessel bunch, requires extraction of the uterus from the pubic symphysis side or from the rectouterine excavation (Douglas pouch) side. Because of the risk of damaging the cancerous tissue of the uterus it must not be caught with the bullet forceps. It should be extracted gently, putting one or two fingers behind the posterior or anterior uterine wall (Fig. 1). It is possible (in the I stage) to pull uterine cervix, that is not affected by the cancerous process, with the bullet forceps. However, because the bullet forceps usage is risky, the above method especially in cases of large uterus, is not sufficient enough.



**Ryc. 1.** LAVH - wytoczenie trzonu macicy z jamy miednicy. Palce lewej ręki wprowadzone są za tylną ścianę macicy, na pozostałości wiązadła szerokiego macicy założony jest zacisk. (wg Bartnicki J.: *Atlas laparoskopowych operacji ginekologicznych*. Wydawnictwo Teksa, 2006)

**Fig. 1.** LAVH - extraction of the uterus body form the pelvic cavity. Left hand fingers should be put behind the posterior uterine wall. The remaining tissue of the broad ligament is clamped. (based on Bartnicki J.: *Atlas laparoskopowych operacji ginekologicznych*. Wydawnictwo Teksa, 2006)



**Ryc. 2.** TLH - etap przecinania sklepienia pochwy haczykiem monopolarnym z kanałem ssącym. Sklepienie pochwy przecinane jest wzdłuż wyraźnie zaznaczonego brzegu nasadki uszczelniającej manipulatora wg Hohla. (wg Bartnicki J.: *Atlas laparoskopowych operacji ginekologicznych*. Wydawnictwo Teksa, 2006)

**Fig. 2.** TLH - vaginal fornix cut stage using monopolar instrument with the vacuum canal. The vaginal fornix is cut along the easily seen edge of the tightening device of Hohla manipulator. (based on Bartnicki J.: *Atlas laparoskopowych operacji ginekologicznych*. Wydawnictwo Teksa, 2006)

przednią ścianę macicy (ryc.1). Możliwe jest (w I stopniu) pociąganie kulociągami za niezajętą procesem szyjkę macicy. Brak możliwości pociągania kulociągami trzonu macicy sprawia, że powyższa metoda, szczególnie przy dużej macicy, nie jest wystarczająco skuteczna.

Operacja TLH jest znacznie prostsza do przeprowadzenia, dlatego powoli, lecz systematycznie odstępować się od wykonywania LAVH. Z doświadczenia autorów jednoznacznie wynika, że użycie manipulatora wg Hohla znacznie ułatwia przeprowadzenie operacji TLH (ryc.2.). Wszystkie pozostałe, zarówno wcześniejsze, jak i obecne modyfikacje bez użycia tego manipulatora, utrudniają wykonanie operacji i są często związane z powikłaniami śródoperacyjnymi.

Technika wykonania operacji LAVH i TLH została szczegółowo opisana [6,7]. Brak niestety wystarczająco przekonujących danych literaturowych odnośnie wpływu używania manipulatora macicy na rokowanie pacjentki. Pojedyncze doniesienia o wznowie raka w pochwie nie podają rodzaju użytego podczas operacji manipulatora. Wydaje się, że manipulator Hohla poprzez użycie nakładki uszczelniającej zapobiega przeniesieniu komórek nowotworowych do pochwy. Wiadomo jest, że wznowy raka endometrium najczęściej występują w pochwie, tak więc sam fakt częstszego występowania wznowy raka w pochwie nie należy zawsze wiązać z używaniem manipulatora. Należy sadzić, że o losie pacjentki bardziej decyduje odpowiedni zakres operacji i następowa radioterapia niż zastosowanie, czy też nie zastosowanie manipulatora.

### Mankiet pochwy

Wykonując laparoskopową operację Wertheima (od stopnia IIB) podstawowym problemem do pokonania jest usunięcie odpowiednio dużego mankieta pochwy. Zastosowanie największej nakładki uszczelniającej manipulatora Hohla pozwala wprawdzie na usunięcie około 2cm części pochwy, ale często nie jest to wystarczające. Ponieważ istnieją tylko trzy rozmiary nasadek uszczelniających manipulatora, więc nie ma wiele możliwości dostosowania nasadki do wielkości szyjki macicy i tym samym usunięcia większego mankieta. W takich przypadkach należy etap laparoskopowy połączyć z techniką pochwową podaną przez Schauta. Podczas pochwowego etapu operacji usuwany jest odpowiednio duży mankieta pochwy, przymacicza i wypreparowany zostaje moczowód. Niestety tylko bardzo niewielka liczba operatorów opanowała w wystarczającym stopniu powyższą technikę. Szersze omówienie techniki wg Schauty ukaże się w kolejnym artykule dotyczącym raka szyjki macicy.

### Limfadenektomia

Lekarz ginekolog przystępujący do histerektomii i limfadenektomii drogą laparoskopową powinien obowiązkowo posiadać umiejętność usunięcia węzłów chłon-

TLH procedure is much easier to perform than LAVH. That is why LAVH procedure is slowly but gradually abandoned. From the authors' experience, it is unambiguous that the Hohl manipulator usage significantly facilitates the TLH operation (Fig. 2). The remaining modifications not utilizing the instrument, both earlier and present, make the procedure more difficult and increase the rate of intrasurgical complications.

The techniques of LAVH and TLH operations were described in details [6,7]. However, in the literature there are not enough convincing data concerning the influence of the uterine manipulator utilization on the patient's prognosis. The isolated reports showing the higher incidence of cancer recurrence in the vagina do not give the description of the type of manipulator used during the operation. It seems that Hohl manipulator due to tightening device prevents the dissemination of cancer cells into the vagina. It is known that the recurrences of endometrial cancer usually happen in the vagina. The observation of higher incidence of vaginal recurrence should not be always connected with manipulator utilization. It should be supposed, that the patient's fate is determined rather by the appropriate range of the surgery followed by radiotherapy than by utilization of the manipulator.

### Vaginal cuff

The main problem during laparoscopic Wertheim surgery (starting from IIB stage) is sufficiently extensive vaginal cuff removal. Tightening device for Hohl manipulator (Hohl instrument) allows the removal of approximately 2 cm of the vagina, however, often it is not sufficient. Because there are only three types of tightening devices, there are a few possibilities for adjusting the size of device to the size of uterine cervix and to remove larger vaginal cuff. In such cases, laparoscopic part of the surgery should be combined with vaginal technique described by Schauta. During the vaginal part of the surgery sufficiently extensive vaginal cuff and parametrium are removed and the ureter is dissected. Unfortunately, the above technique is mastered by only few surgeons. More detailed description of Schauta's technique will be given in the next article on cervical cancer.

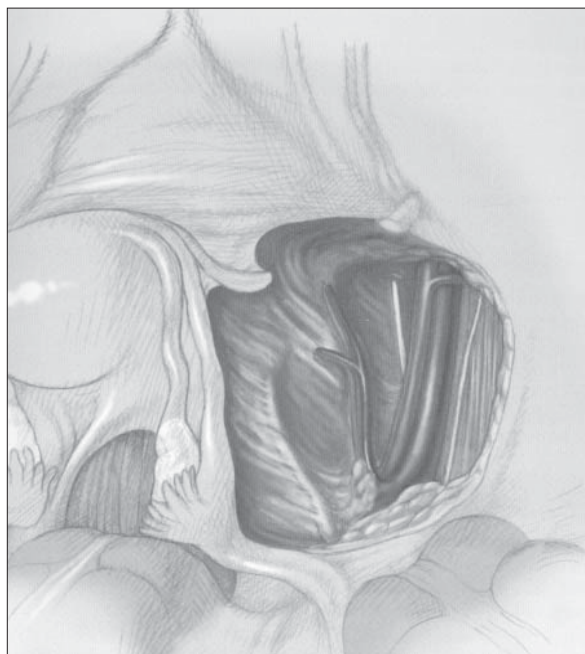
### Lymphadenectomy

The gynecologist who wants to perform hysterectomy and lymphadenectomy must be able to remove true pelvis lymph nodes and, what are more important, paraaortic lymph nodes (Fig. 3, 4).

nych miednicy mniejszej, a szczególnie węzłów okołoaortalnych (ryc.3,4).

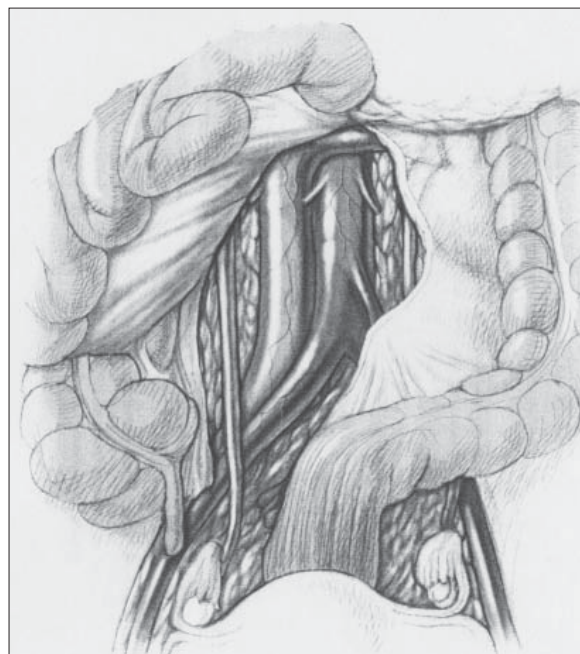
**Kluczem do radykalnej operacji laparoskopowej jest opanowanie usunięcia węzłów okołoaortalnych.** Z doświadczenia wynika, że ten właśnie bardzo ważny etap operacji laparoskopowej jest często pomijany i operator ogranicza się jedynie do usunięcia węzłów miednicy mniejszej. Nie można jednak ograniczać zakresu operacji ze względu na brak umiejętności operacyjnych tylko dla samej satysfakcji wykonania (niekompletnej) operacji laparoskopowej. W przypadku małego doświadczenia operatora w zakresie usuwania węzłów chłonnych, należy przesłać pacjentkę do kliniki, gdzie wykonuje się limfadenektomię. Niedopuszczalne jest także fałszywe kwalifikowanie węzłów z okolicy *A. iliaca communis*, jako okołoaortalnych. Ponieważ usunięcie węzłów chłonnych metodą laparoskopową (szczególnie okołoaortalnych) należy do operacji wysokiego stopnia trudności, dlatego częstość wykonywania tego typu operacji jest niestety bardzo nieznaczna. Również klasyczne usunięcie węzłów okołoaortalnych drogą laparotomii nie jest jeszcze dostatecznie rozpowszechnione. Duża część operatorów, podobnie jak podczas laparoskopii, odstępuje (niezgod-

**The key to the radical laparoscopic surgery is to master the technique of paraaortic lymph node removal.** From experience, it is clear that this extremely important stage of the surgery is often omitted to perform and that the surgeons restrict lymphadenectomy just to the removal of the true pelvis lymph nodes. However, the range of the surgery should not be limited because of the lack of surgeon's skills and just for the pleasure of performing (incomplete) laparoscopic surgery. If the surgeon lacks skills in lymphadenectomy, the patient should be sent to the clinic, where the procedure is performed. It is unacceptable to falsely classify the lymph nodes from the region of common iliac artery as paraaortic lymph nodes. Laparoscopic lymphadenectomy (especially concerning paraaortic lymph nodes) is an very difficult operation and hence the frequency of such procedure is, unfortunately, very low. Even classical removal of paraaortic lymph nodes is not well popularized. A vast majority of surgeons, similarly to the cases of laparoscopy, renounce (against the guidelines) this phase of the surgery and perform only much easier true pelvis lymphadenectomy. This seems to be the greatest problem of the today. The lymph nodes should be removed systematically because



**Ryc. 3.** Stan po przeprowadzonej laparoskopowo limfadenektomii miednicy mniejszej. Widoczne są: tętnica i żyła biodrowa wspólna, moczowód, tętnica i żyła biodrowa zewnętrzna i wewnętrzna, tętnica maciczna, *chorda arteriae umbilicalis*, tętnica pęcherzowa górna i dolna, nerw i naczynia zastronowe. (wg Bartnicki J.: *Atlas laparoskopowych operacji ginekologicznych*. Wydawnictwo Teksa, 2006)

**Fig. 3.** The patient after laparoscopic true pelvis lymphadenectomy. The figure shows: common iliac artery and vein, ureter, external iliac artery and vein, uterine artery, umbilical artery chord, vesical arteries (upper and lower), obturator nerve and blood vessels. (based on Bartnicki J.: *Atlas laparoskopowych operacji ginekologicznych*. Wydawnictwo Teksa, 2006)



**Ryc. 4.** Stan po przeprowadzonej laparoskopowo limfadenektomii okołoaortalnej. Widoczne są: aorta, v. cava inferior, v. renalis sinistra, odchodząca od aorty a. mesenterica inferior oraz prawy i lewy moczowód. (wg Bartnicki J.: *Atlas laparoskopowych operacji ginekologicznych*. Wydawnictwo Teksa, 2006)

**Fig. 4.** The patient after laparoscopic paraaortic lymphadenectomy. The figure shows: aorta, vena cava inferior, left renal artery, inferior mesenteric artery, ureters (right and left). (based on Bartnicki J.: *Atlas laparoskopowych operacji ginekologicznych*. Wydawnictwo Teksa, 2006)

nie wobec zaleceń) od tej fazy operacji i wykonuje jedynie znacznie prostsze technicznie usunięcie węzłów miednicy mniejszej. Ten fakt wydaje nam się problemem podstawowym na dzień dzisiejszy. Powodem, dla którego usuwa się systematycznie węzły chłonne jest ochrona pacjentki przed zbyt dużą radioterapią w przypadku niezajętych nowotworowo węzłów. Uważa się, że usunięcie zajętych węzłów chłonnych poprawia rokowanie pacjentek. W Niemczech za błąd sztuki uważa się np. pozostawienie zajętych węzłów okołoaortalnych. Wykazano wyższą przeżywalność pacjentek, u których wykonano limfadenektomię bez następowej radioterapii, w porównaniu do pacjentek objętych radioterapią, ale bez przeprowadzonej limfadenektomii. Uważa się, że ilość usuniętych węzłów chłonnych jest odwrotnie proporcjonalna do częstości wystąpienia wznowy raka endometrium. Pomimo powyżej wymienionych, powszechnie uznanych faktów, nadal dużo dyskusji poświęca się zagadnieniu celowości usuwania węzłów chłonnych. W stopniu początkowym rozwoju raka IA (G1), tam gdzie praktycznie nigdy nie wykonuje się limfadenektomii, istnieje mimo to małe ryzyko (<5%) zajęcia węzłów miednicy mniejszej i węzłów okołoaortalnych.

W przypadku stopnia IB (G2,3) ryzyko zajęcia węzłów miednicy mniejszej wynosi 5-9%, natomiast węzłów okołoaortalnych 4%. Proces nowotworowy osiagając w stopniu IB leżące w myometriu naczynia limfatyczne, uzyskuje dogodny warunki do szerzenia się drogami układu chłonnego, dlatego część operatorów wykonuje limfadenektomię przy stopniu IB (G2), ograniczając jednak jej zakres do miednicy mniejszej. Bezdiskusyjna jest limfadenektomia przy zaawansowanych stopniach rozwoju raka endometrium np. IC (G3), gdzie w 20-60% przypadków zajęte są węzły miednicy mniejszej i w 10-30% węzły okołoaortalne [8]. Odsetek przerzutów do węzłów chłonnych w II stopniu klinicznego zaawansowania wynosi 29-41% do węzłów miednicy mniejszej i 16-30% do węzłów okołoaortalnych.

W Niemczech (niezależnie od techniki laposkopowej lub klasycznej) zaleca się usunięcie 15 węzłów miednicy mniejszej i 10 węzłów okołoaortalnych. Usunięcie 15 węzłów miednicy mniejszej nie sprawia najczęściej żadnego problemu. Natomiast stosunkowo trudne wydaje się spełnienie rekomendacji usunięcia 10 węzłów okołoaortalnych. Pomimo najlepszych starań operatora często pozostaje wrażenie niespełnienia celu operacyjnego (liczba usuniętych węzłów okołoaortalnych <10).

Usunięcie macicy z przydatkami oraz systematyczne usunięcie węzłów chłonnych miednicy mniejszej i węzłów okołoaortalnych wymaga dużego doświadczenia operacyjnego. Nie zawsze udaje się uniknąć komplikacji śródoperacyjnych. Częstość uszkodzenia jelita ma miejsce w 1,9% przypadków, natomiast częstość uszkodzenia pęcherza moczowego ocenia się średnio na 0,45%. Częstość wystąpienia krwawienia wymagającego przetoczenia krwi wynosi 2,3 %.

it prevents the patient from unnecessary radiotherapy in cases when the nodes are not affected by the cancer. It is believed that the affected lymph nodes removal improves patients' prognosis. In Germany, e.g. leaving the paraaortic lymph nodes affected by the cancer is considered as professional incompetence. Patients after lymphadenectomy not followed by radiotherapy have higher survival in comparison to patients after radiotherapy but without previous lymphadenectomy. It is supposed that the number of removed lymph nodes is inversely proportional to the frequency of endometrial cancer recurrence. Although the above facts are widely accepted, the issue of lymph nodes removal is still discussed. In the early stages of endometrial cancer e.g. IA (G1), when the lymphadenectomy is practically never performed, there is still a small risk (<5%) of true pelvis and paraaortic lymph nodes involvement.

In IB (G2, 3) stage, the risk of true pelvis lymph nodes involvement is 5-9%, while the risk of paraaortic lymph nodes involvement is 4%. The tumor, in IB stage reaching myometrial lymphatic vessels, has the convenient condition for lymphatic dissemination. This is the reason why some surgeons perform lymphadenectomy in such an early stage as IB (G2); however, they limit the range of the procedure just to the true pelvis lymph nodes. The need of lymphadenectomy in advanced stages of endometrial cancer, such as e.g. IC (G3), where the true pelvis lymph nodes involvement reaches 20-60% and paraaortic lymph nodes is 10-30%, is unquestionable [8]. In the II stage, the percentage of lymph node metastases is 29-41% for the true pelvis and 16-30% for the paraaortic lymph nodes.

In Germany (independently from the type of technique) removal of 15 true pelvis and 10 paraaortic lymph nodes is recommended. Usually, the removal of 15 true pelvis lymph nodes does not cause any problem. Whereas, meeting the requirement of 10 paraaortic lymph nodes removal seems to be difficult. Even though the surgeon spare no efforts to meet the expectations, the aim given in the recommendation is not reached (number of the removed lymph nodes <10).

Hysterectomy with adnexa as well as systematic true pelvis and paraaortic lymph nodes removal require high surgical experience. Not always intrasurgical complications can be avoided. The frequency of intestine injury and urine bladder injury are 1,9%, and 0,45% on average respectively. The frequency of bleeding requiring transfusion is 2,3%.



Uważa się, że tylko około 39% zajętych nowotworowo węzłów chłonnych jest powiększonych, dlatego też nie należy ograniczać się jedynie do usunięcia powiększonych węzłów. Kontrowersyjnym stało się doniesienie, że jedynie w 30% szpitali niemieckich wykonuje się systematyczną limfadenektomię miednicy mniejszej i okolicy okołoaortalnej [9]. Większość operatorów uważa (niestety niesłusznie), że radioterapia pooperacyjna jest metodą w zupełności kompensującą mniejszą radykalność operacji.

### Śródoperacyjne badanie histo-patologiczne

Zasadniczo nie zaleca się wykonywania badania śródoperacyjnego macicy i węzłów chłonnych ze względu na jego niedokładność. Jednak zarówno w przypadku operacji laparoskopowej, jak i klasycznej w rutynowej praktyce lekarskiej stosunkowo często wykonuje się śródoperacyjne badanie macicy. Głównym celem tego badania jest potwierdzenie lub wykluczenie stopnia IC (*naciek przekracza 1/2 grubości ściany macicy*), co niesie za sobą konsekwencję wykonania lub odstąpienia od limfadenektomii. Biorąc pod uwagę fakt, że usunięcie węzłów chłonnych miednicy mniejszej i węzłów okołoaortalnych nie jest najłatwiejszą fazą operacji, ten sposób postępowania (choć nie zalecany) zyskuje na znaczeniu wśród operatorów. Niektórzy operatorzy dokonują przecięcia macicy po jej usunięciu i oceny (bez histopatologii) wzrokowej stopnia zajęcia ściany macicy przez proces nowotworowy. Nie zaleca się wykonywania badania śródoperacyjnego węzłów okolicy *vasa iliaca communes*, ponieważ wykazano, że pomimo niezajętych nowotworowo węzłów chłonnych tej okolicy, w 27% przypadków zajęte są węzły okołoaortalne. W przypadku rozbieżności badania histopatologicznego śród- i pooperacyjnego oraz niedostatecznie radykalnie wykonanej pierwotnej operacji należy powtórnie wykonać laparoskopię lub laparotomię i wykonać dalszą, uzupełniającą część operacji. Ma to miejsce w 5-7% przypadków [9].

### Czynniki wpływające na przebieg operacji

Czas trwania operacji zarówno laparoskopowej, jak i klasycznej zależy głównie od doboru pacjentki oraz od doświadczenia operatora i zespołu operacyjnego. Z własnych obserwacji wynika, że po zdobyciu doświadczenia operacyjnego czas wykonania operacji laparoskopowej może być skrócony o ponad 1 godzinę. Do tego rodzaju operacji często dobiera się doświadczonych operatorów. Powoduje to, że doświadczeni operatorzy nabierają jeszcze większego doświadczenia, a niedoświadczeni nigdy go nie zdobywają. Prowadzi to do powstania małej grupy specjalistów w zakresie laparoskopii.

Czas trwania operacji laparoskopowej niestety nie zawsze świadczy o jakości wykonanej operacji. Podawany w literaturze czas powinien, więc mieć jedynie znaczenie orientacyjne. Jeżeli np. histerektomia lapa-

It is supposed, that only 39% of the involved lymph nodes are enlarged. This is the reason why the surgeon should not limit the range of lymphadenectomy just to the enlarged lymph nodes. The report that surgeons in only 30% of German hospitals perform systematic true pelvis and paraaortic region lymphadenectomy became controversial [9]. The majority of surgeons think (unfortunately erroneously) that the postoperative radiotherapy is a sufficient method compensating low radicalness of the surgical treatment.

### Intrasurgery histopathologic examination

In principle, intrasurgical examination of the uterus and lymph nodes is not recommended, because of its inaccuracy. Nevertheless, routinely during both, laparoscopic and classical surgery, intrasurgery examination of the uterus is often performed. The main aim of the examination is to confirm or to exclude the IC stage (*invasion of more than half the myometrium*), diagnosis of which results in the need of lymphadenectomy. Knowing that true pelvis and paraaortic lymph nodes removal is not the simplest phase of the surgery, this method, despite not recommended, becomes more and more widespread among the surgeons. Some of the surgeons cut the uterine wall after its removal and visually assess (with no histopathologic examination) the rate of myometrium involvement. Intrasurgical examination of the lymph nodes of the common iliac vessels region is not recommended because of the fact, that even if the lymph nodes of this region are not affected, in 27% paraaortic lymph nodes are involved in the cancerous process. If there is a divergence between the results of intrasurgery and postsurgery histopathologic examination and the surgery was not radical, the laparotomy or laparoscopy should be performed for the second time to supplement the previous treatment. Such situation can be observed in 5-7% of cases [9].

### Surgery-affecting factors

The duration of the operation, both laparoscopic and classical, depends on the patient and the experience of the surgeon as well as the surgical team. From our experience, if the team is practiced enough, the average duration of laparoscopic surgery is shorter than 1 hour. Such type of the surgery is usually performed by the skilled and experienced surgeons. That way, the "veteran" surgeons gain more and more experience, while the inexperienced ones never gain the skills. It leads to the situation, when laparoscopic surgery is limited only to the narrow group of specialists.

The duration of laparoscopic operations is not always proportional to the quality of the surgical procedure. The time given in literature is just approximate. If the average time for laparoscopic hysterectomy including true pelvis and paraaortic lymphadenectomy

roskopowa wraz z usunięciem węzłów miednicy mniejszej i okołoaortalnych trwa średnio około 3 godzin, a operator potrzebuje 6 godzin, to należy zastanowić się, czy nie jest to postępowanie „sztuka dla sztuki” i odstąpić od wykonywania tego typu operacji. Czas poświęcony na usunięcie węzłów chłonnych miednicy mniejszej wynosi średnio około godziny (po 30min na jedną stronę). Około godziny należy średnio poświęcić na wykonanie limfadenektomii okołoaortalnej. Również około godziny trwa wykonanie TLH.

U pacjentek z prawidłową masą ciała różnica w czasie trwania operacji laparoskopowej i operacji klasycznej drogą laparotomii, jest praktycznie nieznaczna (na korzyść laparotomii). Znaczna otyłość nie jest absolutnym przeciwwskazaniem do laparoskopii i nie jest wyznaczona granica, powyżej której ta operacja jest niewykonalna. Wydaje się jednak, że waga 90kg stanowi „nieoficjalną granicę rozsądku”. Otyłość znacznie utrudnia wykonanie operacji laparoskopowej, szczególnie etapu usunięcia węzłów okołoaortalnych.

Czas wykonania operacji laparoskopowej pacjentki z otyłością jest znacznie wydłużony, dlatego należy zawsze rozsądnie rozważyć, czy nie przeprowadzić operacji klasycznie - drogą laparotomii. Z doświadczenia autorów wynika, że u tych pacjentek operacja laparoskopowa trwa średnio 1,5 godziny dłużej. W przypadku otyłości w 12% przypadków ma miejsce przerwanie operacji laparoskopowej i zakończenie jej metodą klasyczną (u pacjentek bez otyłości ma to miejsce w 5%) [10].

Otyłość pacjentki jest dużym problemem, także dla ginekologa operującego klasycznie drogą laparotomii. Nadmierna ilość tkanki tłuszczowej zlokalizowanej przedpowięziowo udaje się stosunkowo skutecznie odsunąć za pomocą odpowiednich haków powłokowych (specjalne – drogie zestawy haków). Ułatwiają one przeprowadzenie operacji, ale też nie zawsze na tyle, (np. u pacjentek z głęboką i wąską miednicą) aby można było przeprowadzić radykalną histerektomię z systematyczną limfadenektomią. Jeszcze bardziej niekorzystną z technicznego punktu widzenia jest tzw. masywna otyłość trzewna. Nadmiernie rozrośnięta sieć większa i otłuszczone jelita ograniczają lub często uniemożliwiają przeprowadzenie operacji. Dlatego przy wielkiej otyłości poprzestajemy czasami na prostej histerektomii przezpochwowej. Lepiej bowiem jest usunąć tylko samą macicę (nawet bez przydatków) niż ją pozostawić.

### Laparoskopia, czy laparotomia

Porównując opisane w literaturze wyniki operacji laparoskopowych i klasycznych należy podkreślić, że dotyczą one pierwszego stopnia rozwoju raka endometrium.

- Badania porównawcze nie wykazały różnic statystycznych w przeżyciu i częstości wznów u pacjentek operowanych laparoskopowo i klasycznie drogą

was approximately 3 hours and the surgeon needed 6 hours, we should consider the procedure senseless and abandon such type of operation. The time needed for true pelvis lymph nodes removal is approximately 1 hour (30 minutes on each side). One hour as well is needed for paraaortic lymphadenectomy. TLH procedure usually lasts additional 1 hour.

In patients with normal body mass the difference between the duration of laparoscopic and classical surgery is practically minor (to the advantage of laparotomy). A substantial obesity is not an absolute contraindication against laparoscopy and there is no borderline above which the procedure is impossible to perform. Nevertheless, it seems that 90 kg of body mass is an “unofficial” common sense boundary. Obesity makes laparoscopic surgery extremely difficult, especially when the phase of paraaortic lymphadenectomy is concerned.

The duration of laparoscopy in obese patient is significantly longer, and this is the reason why classical laparotomy should always be concerned. From the authors' experience, the duration of laparoscopy in this group of patients is 1,5 hour longer in comparison to non-obese patients. In 12% of laparoscopy in obese subjects the surgery is converted into classical method (in non-obese group the frequency of conversion is approximately 5%) [10].

Obesity is problematical even during classical laparotomy. The excessive adipose tissue localized subfascially is usually easily removed using appropriate retractors (special, expensive retractors sets). They make the surgery easier, however not efficiently enough to perform the radical hysterectomy with systematic lymphadenectomy (e.g. in patients with deep and narrow pelvis). From the technical point of view massive visceral obesity is even more disadvantageous. Excessively grown out major omentum and intestines with high amount of adipose tissue can often limit or even prevent from performing the operation. This is why in cases of enormous obesity we are often satisfied with simple transvaginal hysterectomy. Since it is better to remove the uterus (even without adnexa) than to leave it untouched.

### Laparoscopy or laparotomy

It should be emphasized that the comparisons of laparoscopic and classical surgery results available in literature concern only the I stage of endometrial cancer.

- The comparison studies did not show any statistical differences in survival and recurrence rate in patients after laparoscopic surgery or classical laparotomy [1]. Sobiczewski P. and Bidzinski M et al. who compared the results of endometrial cancer surgical treatment using laparoscopy and laparotomy also show statistical differences in neither survival nor recurrence rate in patients of both groups [13].

laparotomii [1]. Również Sobiczewski P, Bidziński M i wsp. porównując wyniki leczenia chirurgicznego raka endometrium przy użyciu laparoskopii i laparotomii nie stwierdzili statystycznie istotnej różnicy w przeżyciu i częstości wznów u pacjentek w obu grupach [13].

- Na wykonanie TLH z przydatkami, bez usunięcia węzłów chłonnych, trzeba poświęcić około 15 min więcej czasu, niż na wykonanie brzusznej histerektomii i średnio około 30 min więcej niż na wykonanie histerektomii drogą przezpochwową.
- Czas poświęcony na wykonanie laparoskopowej histerektomii wraz z limfadenektomią jest średnio o 53min dłuższy niż podczas laparotomii (2h 56min vs 2h 03min) [3].
- Liczba usuniętych laparoskopowo węzłów miednicy małej wynosi średnio 18,3 i jest nieco większa niż ilość węzłów usuniętych drogą laparotomii 17,7 [3].
- Utrata krwi podczas operacji laparoskopowej jest nieznacznie mniejsza niż podczas laparotomii i wynosi średnio 211-236ml (podczas laparotomii 245-402ml) [10,11].

### Perspektywy rozwoju techniki laparoskopowej

Pierwsze operacje LAVH z limfadenektomią wykonano już w roku 1992 [12] i niestety po upływie ponad 17 lat, nadal technika ta nie została dostatecznie szeroko rozpowszechniona. Oczekiwania były znacznie większe. Operacje laparoskopowe (w pełnym zakresie) wykonuje się tylko w bardzo nielicznych ośrodkach. Oznacza to, że technika operacyjna nie jest prosta do opanowania. Metoda operacyjna, która pomimo starań, w ciągu 17 lat nie rozpowszechniła się, prawdopodobnie będzie przez następne lata nadal rozpowszechniać się stosunkowo wolno.

Rozwój laparoskopii w dziedzinie onkologii przebiega trzyletowo, stąd też tak długi czas potrzebny na wprowadzenie tej metody. Etap pierwszy (także trudny) to wykonanie TLH. Przejście do etapu drugiego, laparoskopowej limfadenektomii miednicy mniejszej, nie wydaje się być dużym problemem, natomiast najdłużej trwa opanowanie etapu najtrudniejszego - limfadenektomii okołoaortalnej. Dlatego też operacja laparoskopowa w przypadku raka endometrium, nie będzie z pewnością w najbliższym czasie standardem operacyjnym.

Słusznie zatrzymany został trend ograniczenia zakresu operacji onkologicznych tylko w celu wprowadzenia na sale operacyjne techniki laparoskopowej. Należy pamiętać, że operacja klasyczna wykonana w prawidłowym zakresie, jest zawsze lepsza od niekompletnej operacji laparoskopowej.

- The duration of TLH with adnexa, without lymphadenectomy, is usually 15 minutes longer than laparotomic hysterectomy and 30 minutes longer than transvaginal hysterectomy.
- The time needed for laparoscopic hysterectomy with lymphadenectomy is on average 53 minutes longer than for laparotomy (2 h 56 min versus 2 h 03 min) [3].
- The mean number of laparoscopically removed true pelvis lymph nodes is 18,3 and is a bit higher than in cases of laparotomy (17,7) [3].
- Blood loss during the laparoscopic surgery is slightly lower than in laparotomy and is approximately 211-236 ml (during laparotomy – 245-402 ml) [10,11].

### Perspectives for laparoscopic techniques development

The first attempts at LAVH with lymphadenectomy were performed in 1992 [12]. Unfortunately, after 17 years, the technique is still not well popularized. The expectations were much higher. Laparoscopic surgery (in full range) is performed only in few centers. It means that the surgical technique is not easy to master. The method, which for the last 17 years has not become widely used, will gain popularity comparably slowly in the future.

The development of laparoscopy in oncologic surgery proceeds in three stages and hence the time for introduction of the new method is so long. The first stage (also difficult) is to perform TLH. The second stage, laparoscopic lymphadenectomy of the true pelvis do not seem to be a major problem. Whereas the mastering of the third stage, paraaortic lymphadenectomy, is the most difficult and time-consuming. This is the reason why laparoscopic surgery in endometrial cancer will not be the standard procedure in the nearest future.

The decision of ceasing the tendencies for decreasing the range of the oncologic operations just for performing the laparoscopic surgery seems to be reasonable. It should be noted, that the classical surgery in the appropriate range is always better than incomplete laparoscopic operation.

## PODSUMOWANIE

1. Z onkologicznego punktu widzenia należy stwierdzić jednoznacznie, że pacjentki z I stopniem zaawansowania raka endometrium, u których wykonano prawidłowo laparoskopowo histerektomię z limfadenektomią, mają taką samą szansę na wyleczenie, jak te operowane tradycyjnie.
2. Operacja laparoskopowa, szczególnie w I stopniu zaawansowania raka, stopniowo zyskuje na znaczeniu, ale niestety nie jest jeszcze operacją standardową. Operacje laparoskopowe, z powodu braku odpowiednio wyszkolonego personelu, są wykonywane jedynie w bardzo niewielu ośrodkach specjalistycznych.
3. Należy zadbać o wyszkolenie ginekologów w zakresie klasycznej histerektomii wraz z limfadenektomią miednicy mniejszej i okolicy okołoaortalnej. **Wydaje się to mieć, na dzień dzisiejszy, znacznie większe znaczenie od rozwoju technik laparoskopowych w dziedzinie onkologii.**

## SUMMARY

1. From the oncologist's point of view it is unambiguous, that patients with I stage of endometrial cancer after a correct laparoscopic hysterectomy with lymphadenectomy have the same chance of cure as those treated with laparotomy.
2. Laparoscopic surgery in I stage of endometrial cancer is more and more common; however it is still not a standard procedure. Because of insufficient number of adequately trained staff laparoscopic surgery in this type of cancer is performed only in a minority of specialist centers.
3. Gynecologists should be trained especially in classic hysterectomy with lymphadenectomy of the true pelvis and paraaortic region. **It seems to be more important nowadays to perform classical surgery well, than to accelerate laparoscopic surgery development in oncologic surgery.**

## Piśmiennictwo / References:

1. **Palomba S, Falbo A, Russo T, Zullo F.** Updating of a recent meta-analysis of randomized controlled trials to assess the safety and the efficacy of the laparoscopic surgery for treating early stage endometrial cancer. *Gynecol Oncol* 2009;114(1):135-136.
2. **Zullo F, Palomba S, Falbo A et al.** Laparoscopic surgery vs laparotomy for early stage endometrial cancer: long term data of randomized controlled trial. *Am J Obstet Gynecol* 2009;200(3):296-301.
3. **Ayazpoor U.** Drittes gynäkologisches Onkologie – Update - Seminar Gynäkologie 2009;42:542-544.
4. **Köhler C, Possover M, Klemm P et al.** Renaissance der Operation nach Schauta. *Gynäkologe* 2002;35:132-145.
5. **Ghezzi F, Cromi A, Bergamini V et al.** Laparoscopic-assisted vaginal hysterectomy versus total laparoscopic hysterectomy for the management of endometrial cancer: a randomized clinical trial. *J Minim Invasive Gynecol* 2006;13(2):114-120.
6. **Bartnicki J, Poręba R.** Wskazania i techniki histerektomii laparoskopowej we współczesnej ginekologii operacyjnej. *GinPolMedProject* 2008; 3(9);54-61.
7. **Bartnicki J.** Atlas laparoskopowych operacji ginekologicznych. *Wydawnictwo Teka*. 2006.
8. **Strauss A, Janni W, Maass N.** Klinikmanual Gynäkologie und Geburtshilfe. *Springer Medizin Verlag* Heidelberg. 2009:152.
9. **Hanf V, Günthert AR, Hawighorst T, Emons G.** Endometriumkarzinom. *Gynäkologe* 2004;37:907-915.
10. **Juhász-Böss I, Solomayer EF.** Endometriumkarzinom: Diagnostik und aktuelle Therapieoptionen. *Pharma Fokus Gynäkologie* 2009;1:37-41.
11. **Holub Z, Jabor A, Bartos P et al.** Laparoscopic surgery for endometrial cancer: long-term results of a multicentric study. *Eur J Gynaecol Oncol* 2002;23(4):305-310.
12. **Childers JM, Surwit EA.** Combined laparoscopic and vaginal surgery for the management of two cases of stage I endometrial cancer. *Gynecol Oncol* 1992;45:46-51.
13. **Sobiczewski P, Bidziński M, Derlatka P, Dańska-Bidzińska A.** Comparison of the results of surgical treatment using laparoscopy and laparotomy in patients with endometrial cancer. *Inter J Gynecol Cancer* 2005; 15,5:946-951.