Algorytm prewencji i postepowania w dystocji barkowej (DB)

Przedporodowe czynniki ryzyka DB

- makrosomia płodu:
  - > 5000g (miednica prawidłowa)
  - > 4500g (cukrzyca)
- cukrzyca u matki
- wielorodność
- przebyta dystocja barkowa
- nieprawidłowości budowy miednicy
- otyłość matki
- nadmierny przyrost masy ciała w ciąży
- ciąża przedłużona
- AC >HC w badaniu USG

Śródporodowe czynniki ryzyka DB

- przedłużający się I okres porodu
- przedłużający się II okres porodu
- zabiegi położnicze w próżni miednicy
- indukcja czynności skurczowej mięśnia macicy

Rozważyć cięcie cesarskie

DYSTOCJA BARKOWA

→ Poinformowanie pacjentki o zaistniałej sytuacji

→ Założenie cewnika do pęcherza moczowego

Wszyscy na pomoc HELPERR

→ Wezwanie doświadczonego położnika, neonatologa, anestezjologa

Manewr Mc Roberts'a-Gonika

→ Silne przygięcie kończyn dolnych w stawach biodrowych rodzącej w kierunku tułowia, tak aby uda dotykały tułowia.

Zabieg ten ma na celu zniesienie lordozy lędźwiowej, wyprostowanie kąta między kością krzyżową a kręgosłupem i zmniejszenie kąta inklinacji miednicy. W efekcie tego przedni bark płodu zsuwa się za spojenie łonowe.

Ucisk nadłonowy

→ Położnik uciska od strony grzbietu płodu na przedni bark płodu, w kierunku miednicy matki.

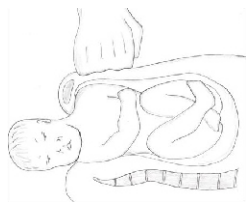

lub → Boczny ucisk → Ucisk nad spojeniem łonowym bocznie od linii pośrodkowej ciała, w celu wymuszenia rotacji przedniego barku do wymiaru skośnego wchodu.

lub → Pomoc wg Mazzantiego → Ucisk bezpośrednio nad spojeniem łonowym w linii pośrodkowej ciała, mający na celu wtłoczenie przedniego barku pod spojenie łonowe.

→ NIE WYKONYWAĆ ZABIEGU KRISTELLERA ! Nie forsować pociągania za główkę płodu.

Rozległe nacięcie krocza

Manewry wewnętrzne

Rotacja barków do wymiaru skośnego wchodu miednicy

→ Zabieg Woods'a → Ucisk dwoma lub więcej palcami na przednią powierzchnię tylnego barku (okolica obojczyka) w celu zrotowania barków z wymiaru prostego do wymiaru skośnego, a nawet poprzecznego.

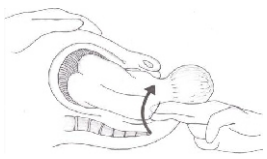

lub → Pomoc wg Rubina → Operacja będąca odwrotnością pomocy wg Woods`a. Ucisk dwoma palcami na tylną powierzchnię przedniego barku (okolica łopatki), częściej możliwy jest analogiczny ucisk na tylną powierzchnię tylnego barku (rotacja w przeciwną stronę).

Uwolnienie tylnego barku

→ Rodzenie tylnego barku → Operator musi użyć lewej ręki do uchwycenia lewej kości ramiennej płodu (bark tylny). Po odnalezieniu łokcia płodu, należy zgiąć staw łokciowy, przyginając przedramię do ramienia. Zgiętą kończynę płodu prowadzi się wzdłuż klatki piersiowej płodu, aby następnie uchwycić za dłoń płodu i ją urodzić. Bark tylny pozostaje w zagłębieniu krzyżowo-biodrowym. Korzystając z urodzonej rączki płodu, używamy jej jako narzędzia do wydobycia tylnego barku analogicznie jak w zabiegu Woods`a.

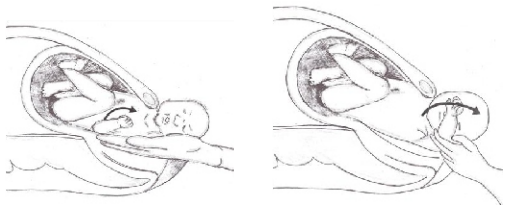

lub → Wytoczenie tylnej rączki sposobem De Lee → Od strony brzuszka płodu wprowadza się rękę jednoimienną i przesuwając ją po tylnym ramieniu dochodzi do łokcia. Następnie zgina się rękę w łokciu i za dłoń wytacza na zewnątrz. W wyniku wydobycia na zewnątrz ręki tylnej dochodzi do zmniejszenia największego wymiaru klatki piersiowej płodu i dalszy poród przebiega bez trudności.

- Bez rotacji barków
- Z rotacją barków

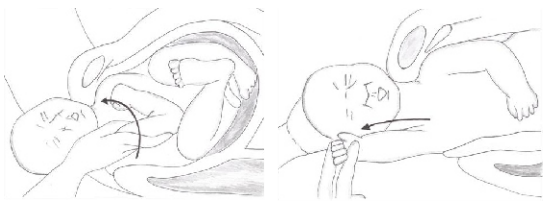

Manewr Gaskin → **Pozycja kolankowo-łokciowa** → Teoretyczną podstawę tego zabiegu stanowi możliwość ruchomości w stawie (więzozroście) krzyżowo-biodrowym, która umożliwia zwiększenie wymiaru przednio - tylnego wchodu miednicy o ok. 1-2 cm

Operacje pomniejszające wymiar międzybarkowy płodu

→ Celowe złamanie przedniego lub tylnego obojczyka → Silny ucisk w kierunku spojenia łonowego rodzącej. Te zabiegi nie są obecnie uważane za skuteczne postępowanie, a są bardzo ryzykowne, ze względu na możliwość uszkodzenia naczyń leżących pod obojczykiem

→ Cleidotomia → Przecięcie przedniego lub tylnego obojczyka

Zabiegi stosowane wyłącznie w ostateczności, gdy urodzenie barków w wyniku stosowanych manewrów nie następuje

Manewr Zavanellego → Zabieg polegający na ręcznym odwróceniu mechanizmu porodowego, przygięciu główki i odprowadzeniu jej do pochwy, a następnie wykonaniu cięcia cesarskiego. Wymaga rozkurczenia macicy (tokoliza).

lub

Symphysiotomia → Przecięcie spojenia łonowego. Metoda polegająca na zwiększeniu wymiarów miednicy w wyniku przecięcia chrząstkozrostu spojenia łonowego.

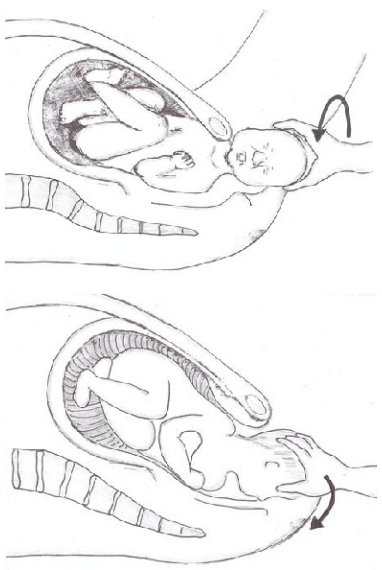

DOKUMENTACJA MEDYCZNA DB

W dokumentacji należy odnotować:

- Całkowity czas potrzebny do uwolnienia barków,
- Całkowity czas od porodu główki do urodzenia dziecka,
- Czas urodzenia główki,
- Kolejność i sposób wykonania zastosowanych rękoczynów,
- Potwierdzenie zaprzestania świadomego parcia przez pacjentkę (wyjaśnić pacjentce cel takiego postępowania)
- Zastosowanie ucisku nadłonowego,
- Zgłoszenie potrzeby pomocy dodatkowego personelu i czas jego przybycia,
- Dokładny czas wszystkich wydarzeń,
- Wskazania do zastosowania kleszczy lub próżniociągu,
- Udokumentować ocenę uszkodzeń u matki oraz uszkodzeń lub złamań u noworodka.

Opracownie i projekt graficzny: R.Poręba

Algorrhythm for prevention and managing of shoulder distocia

Antenatal risk factors

- large for gestational age fetus:
  - > 5000g (correct pelvic girdle)
  - > 4500g (diabetes mellitus)
- maternal diabetes mellitus
- multipara
- previous shoulder distocia
- pelvic malformations
- obesity
- enormous weight gain in pregnancy
- prolonged gestation
- AC>HC in sonographic measurements

Intrapartum risk factors

- prolonged Ist stage of delivery
- prolonged IInd stage of delivery
- operations in mid-pelvis
- induction of labour

Consider elective cesarean section

SHOULDER DISTOCIA → Inform the patient

Indwelling catheter

All for help
HELPERR → Call for an experienced obstetrician, neonatologist, anaesthesiologist

McRobert's-Gonik's maneuver → Forceful flexion of the thighs In the hip joints to the torso

The aim is to engage the anterior shoulder of a fetus below pelvic brim through reduction of the lumbar lordosis, flattening of the sacro-lumbar angle and reduction of pelvis inclination angle

Suprapubic pressure → The obstetrician pushes the anterior fetal shoulder from its back towards the pelvis of a mother

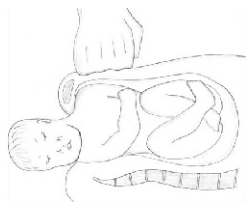

or → Lateral compression → Paramedian suprapubic pressure forcing fetal shoulder's rotation

or → Mazzani's method → Median suprapubic pressure pushing fetal shoulder below brim

Kristeller's maneuver must not be used
Capital traction must not be forceful

Wide episiotomy

Enter maneuvers

Rotation of the shoulders to the oblique diameter of pelvis

→ Wood's maneuver → Compression of the posterior shoulder (clavicular region) with 2-3 fingers to evoke shouldrer rotation from rect to either oblique or even transverse pelvic diameter

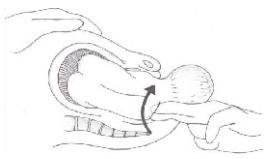

or → Rubin's metod → Reversed Wood's maneuver: compression of the posterior scapular region of fetus; more often applicable (counter-rotation)

Release the posterior arm → Delivery of posteriori arm → Operator must introduce the ipsilateral hand to find the fetal arm, identify elbow joint, flex the forearm to the arm and slip the membrum out over the fetal thorax, grasping the hand to deliver it. The delivered hand is then used as a tool to deliver the shoulder, analogically to Wood's maneuver.

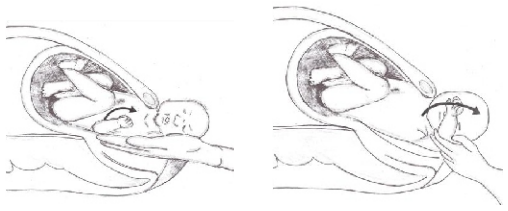

or → Releasing of posterior arm, after De Lee → In the caudal aspect of the fetus the ipsilateral obstetrician's hand is introduced along fetol arm, elbow, forearm, the hand is grasped and pulled, so the forearm is flexed and hand is slipped and delivered. The greatest diameter of torso is thus reduced and further progress is facilitated.

- without sholder rotation
- with sholder rotation

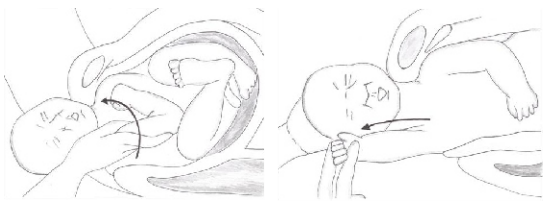

Gaskin's maneuver → All-fours position → The basis for this maneuver is minimal mobility of sacroiliac joint.syndesmosis. It should enlarge the rect pelvic diameter by 1-2cm

Reduction of biacromial diameter

→ Elective fracture of either anterior or posterior clavicle → Forceful compression towards maternal pubic symphysis. It is not referred to as effective currently and quite risky due to possibility of subclavian vessels' lesions

→ Cleidotomy → Incision/cross cut of the clavicle

Manipulation of last choice, when shoulders are not to be delivered despite all methods were used

Zavanelli's maneuver → Manual reversion of delivery mechanisms: inclination of fetal head, its re-introduction to vagina, subsequent cesarean section. Tocolysis is required.

or

Symphysiontomy → Incision of pubic symphysis, dilatation of pelvic diameters through a cut of pubic symphysis

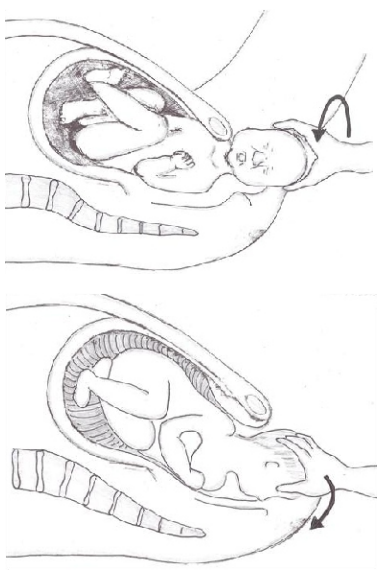

Documentation

Medical record should include:

- Total time reqired for shoulder release
- Time to delivery after fetal head was delivered
- Time of head delivery
- Sequence and efficact of the applied maneuvers
- Time of "stop pushing" command (explain the objective)
- Suprapubic pressure application
- Call for help and time to respond
- Exact timing of the event
- Indications for forceps or vacuum extraction
- Maternal and neonatal lesions record

Graphic project : R.Poręba